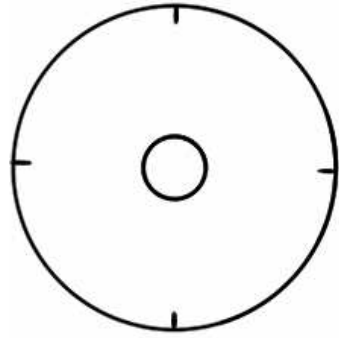


SCHEMA COLPOSCOPICA IFCPC 2011

Valutazione generale	† Esame adeguato † Esame inadeguato <ul style="list-style-type: none"> ○ Flogosi ○ Sanguinamento ○ Esiti cicatriziali † Giunzione Squamo Colonnare <ul style="list-style-type: none"> ○ Completamente visibile ○ Parzialmente visibile ○ Non visibile † Zona di Trasformazione <ul style="list-style-type: none"> ○ Tipo 1 ○ Tipo 2 ○ Tipo 3 		
Quadri colposcopici normali	† Epitelio squamoso originale: <ul style="list-style-type: none"> ○ Maturo ○ Atrofico † Epitelio cilindrico: <ul style="list-style-type: none"> ○ Ectopia † Epitelio squamoso metaplastico <ul style="list-style-type: none"> ○ Cisti di Naboth ○ Sbocchi ghiandolari † Decidui gravidica		
Quadri colposcopici anormali	Principi Generali	Localizzazione della lesione: <ul style="list-style-type: none"> ○ Dentro la zona di trasformazione ○ Fuori la zona di trasformazione ○ Posizione della lesione: ore _____ Dimensioni della lesione: <ul style="list-style-type: none"> ○ Numero di quadranti cervicali coinvolti ○ Percentuale di superficie cervicale interessata 	
	Grado 1	<ul style="list-style-type: none"> ○ Epitelio bianco sottile ○ Margini irregolari (a carta geografica) 	<ul style="list-style-type: none"> ○ Mosaico regolare ○ Puntatore regolare
	Grado 2	<ul style="list-style-type: none"> ○ Epitelio bianco ispessito denso ○ Rapida aceto-reattività ○ Sbocchi ghiandolari ispessiti 	<ul style="list-style-type: none"> ○ Mosaico irregolare ○ Puntatore irregolare ○ Margini netti ○ Segno del margine interno ○ Segno della cresta
	Aspetti non specifici	<ul style="list-style-type: none"> ○ Leucoplachia (cheratosi, ipercheratosi) ○ Test di Schiller: captante/non captante ○ Erosione 	
Sospetta invasione	† Vasi atipici † Segni complementari: <ul style="list-style-type: none"> ○ Fragilità vascolare ○ Necrosi ○ Ulcerazione (necrotica) 		
Miscellanea	† Zona di trasformazione congenita † Condiloma † Polipo (eso/endocervicale) † Infiammazione		<ul style="list-style-type: none"> ○ Stenosi ○ Anomalia Congenita ○ Esiti di trattamento ○ Endometriosi

**SCHEDA COLPOSCOPICA IFPCP 2011
ADDENDUM TRATTAMENTI**

Tipi di escissione	Escissione di tipo 1, 2, 3
Dimensioni del pezzo escisso	Lunghezza - distanza dal margine distale/esterno a quello prossimale/interno Spessore - distanza fra il margine stromale e la superficie del pezzo Circonferenza (facoltativo)- perimetro del pezzo

**SCHEMA COLPOSCOPICA IFCPC 2011
VAGINA**

Valutazione generale	<ul style="list-style-type: none"> ○ Adeguato/inadeguato. Motivo (infiammazione, sanguinamento, cicatrici) ○ Zona di trasformazione 	
Aspetti colposcopici normali	<ul style="list-style-type: none"> ○ Epitelio squamoso: <ul style="list-style-type: none"> - Maturo - Atrofico 	
Aspetti colposcopici anormali	Valutazione generale	<ul style="list-style-type: none"> ○ Terzo superiore / due terzi inferiori ○ Parete anteriore / posteriore / laterale (destra o sinistra)
	Grado 1	<ul style="list-style-type: none"> ○ Epitelio aceto-bianco sottile ○ Puntato regolare ○ Mosaico regolare
	Grado 2	<ul style="list-style-type: none"> ○ Epitelio aceto-bianco ispessito ○ Puntato irregolare ○ Mosaico irregolare
	Sospetta invasione	<ul style="list-style-type: none"> ○ Vasi atipici <p>Segni complementari:</p> <ul style="list-style-type: none"> ○ Fragilità vascolare ○ Superficie irregolare ○ Lesione esofitica ○ Necrosi ○ Ulcerazione (necrotica) ○ Tumefazione/neoplasia esofitica
	Non specifici	<ul style="list-style-type: none"> ○ Epitelio colonnare (adenosi) ○ Test di Schiller: lesione captante / non captante ○ Leucoplachia
Miscellanea	<ul style="list-style-type: none"> ○ Erosione (traumatica) ○ Condiloma ○ Polipo ○ Cisti ○ Endometriosi ○ Infiammazione ○ Stenosi vaginale ○ Zona di trasformazione congenita 	